



ROMA

29 Agosto 2022

Proprietario: Sig.ra Tieri Erika

Dell'animale da compagnia Ciro, cane Labrador Retriever di sesso M, di anni 1

Medico curante: Policlino Veterinario Roma Sud

ESAME TOMOGRAFICO

eseguito con: Toshiba Asteion

Quesito diagnostico riferito: sospetta ectopia ureterale bilaterale, criptorchidismo destro. Strongilosi polmonare.

Tipo di scansione:

Esame tomografico tota body acquisito in scansione diretta e dopo somministrazione di MdC endovenoso iodato – Standard, Bone algorithm.

Descrizione:

entrambi gli ureteri decorrono caudalmente al collo vescicale, inserendosi dorsalmente in corrispondenza della transizione prostatico-vescicale. L'enhancement ureterale si estingue bilateralmente in corrispondenza del terzo craniale dell'uretra prostatica. Quest'ultima presenta marcato enhancement post-MdC suggestivo di escrezione urinaria intraluminale secondaria ad anomalo impianto ureterale. Si associa multifocale, secondario enhancement post-MdC del parenchima prostatico in fase escretoria. L'uretere sinistro appare lievemente dilatato.

Ritenzione testicolare destra in sede retroperitoneale caudale destra.

Restanti visceri addominali esenti da neoformazioni.

Non evidenti neoformazioni polmonari macronodulari né alterazioni d'attenuazione parenchimali.

Non evidenti macroscopici difetti di riempimento a carico dei vasi arteriosi e venosi polmonari.

Lieve linfoadenomegalia sternale e mediastinica craniale.

Lieve linfoadenomegalia ascellare bilaterale.

Multipli addensamenti sottocutanei mineralizzati simil-nodulari a margini regolari si evidanziano in regione cervicale e cervicotoracica dorsale. Dimensioni massime: 14 x 6 x 13 mm.

Non evidenti significative alterazioni strutturali a carico delle restanti regioni e visceri indagati.

INTERPRETAZIONE e CONCLUSIONI:

quadro tomografico compatibile con ectopia ureterale bilaterale con impianto in corrispondenza del terzo craniale dell'uretra prostatica. Consigliata comparazione endoscopica.

Lieve dilatazione ureterale sinistra ostruttiva secondaria ad impiano anomalo intraparietale uretrale.

Ritenzione testicolare destra in sede retroperitoneale caudale destra.

Restanti visceri addominali esenti da neoformazioni.

Non evidenti neoformazioni polmonari macronodulari né alterazioni d'attenuazione parenchimali tomograficamente rilevabili. Non evidenti macroscopici difetti di riempimento a carico dei vasi arteriosi e venosi polmonari.

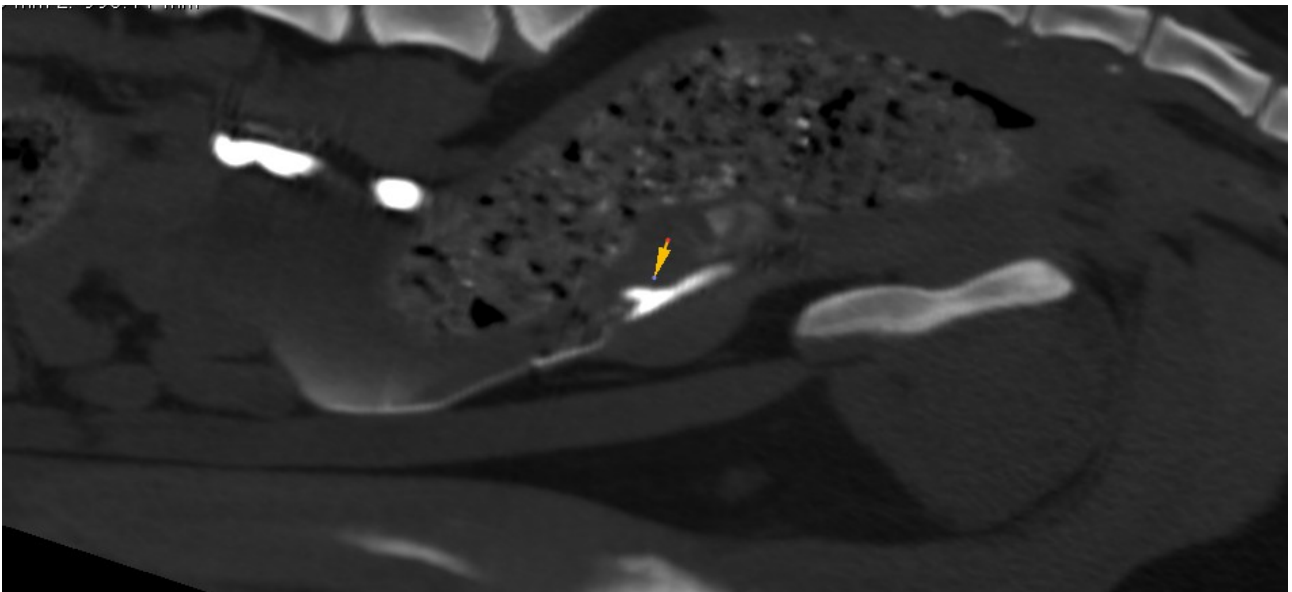
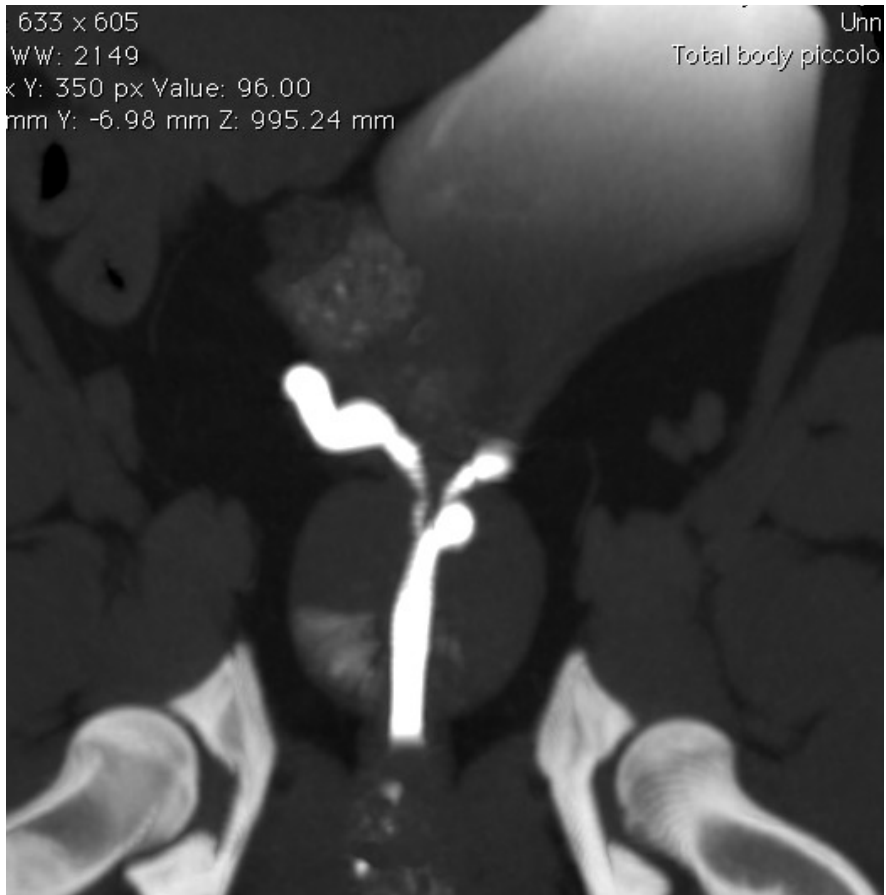Lieve linfadenomegalia sternale, mediastinica craniale e ascellare bilaterale di verosimile natura reattiva.

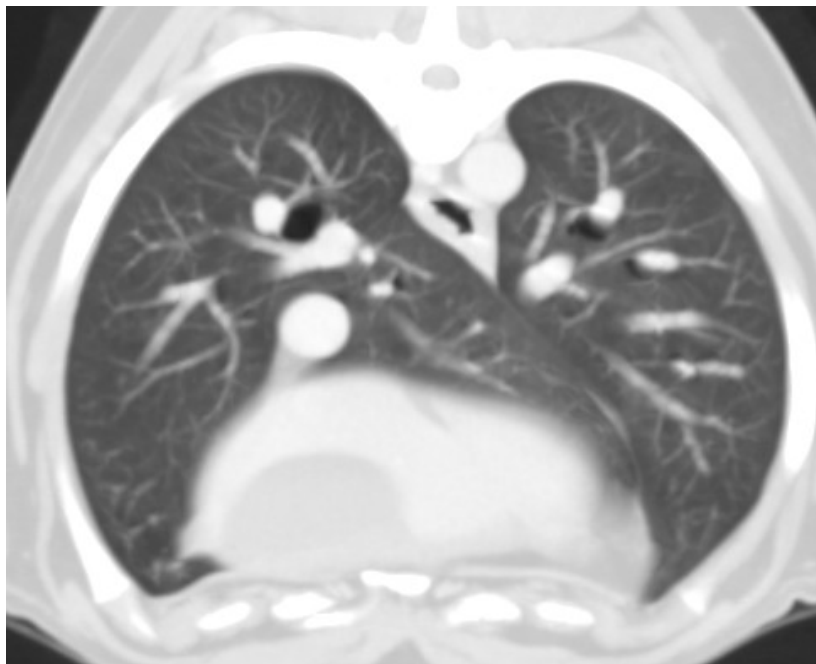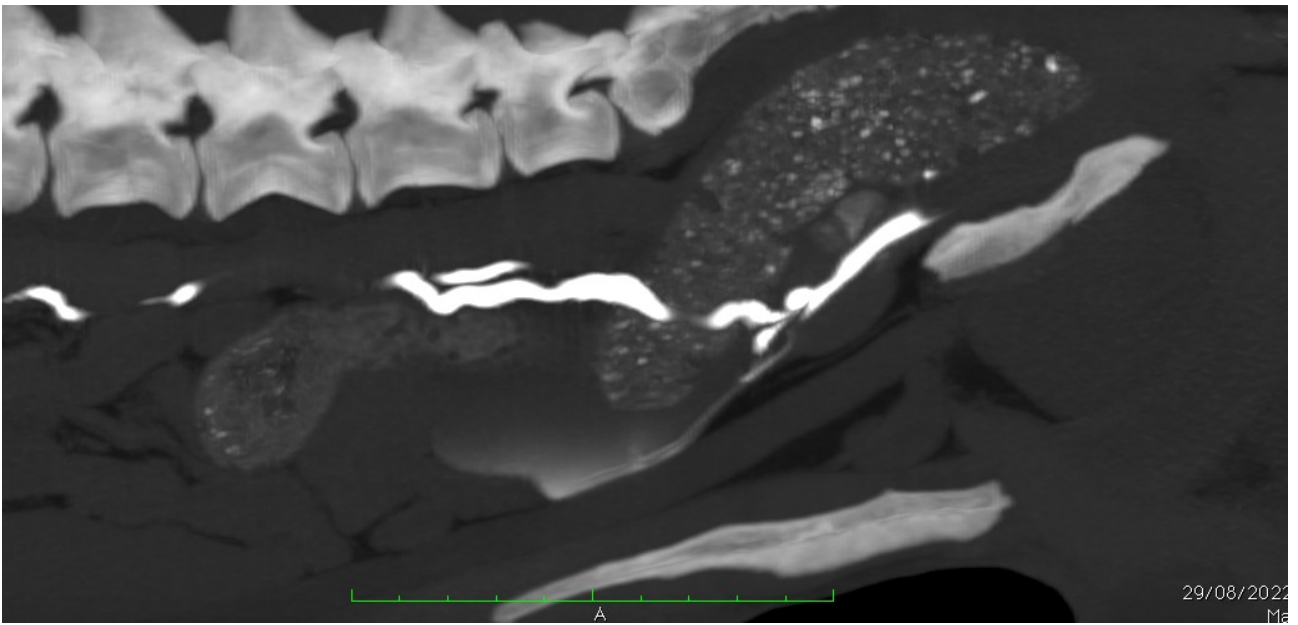
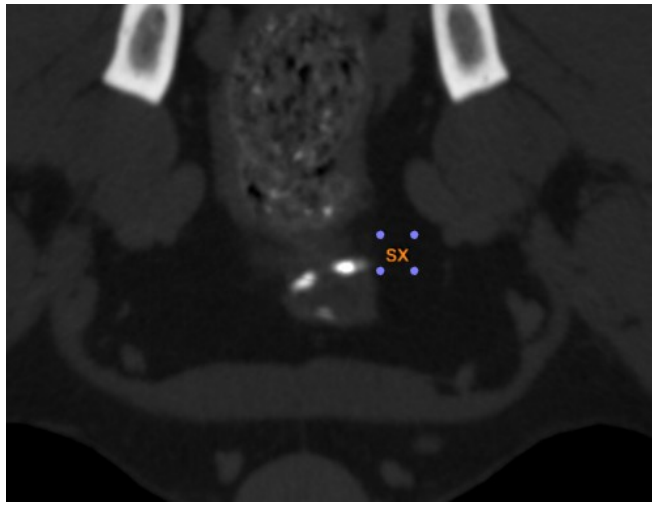
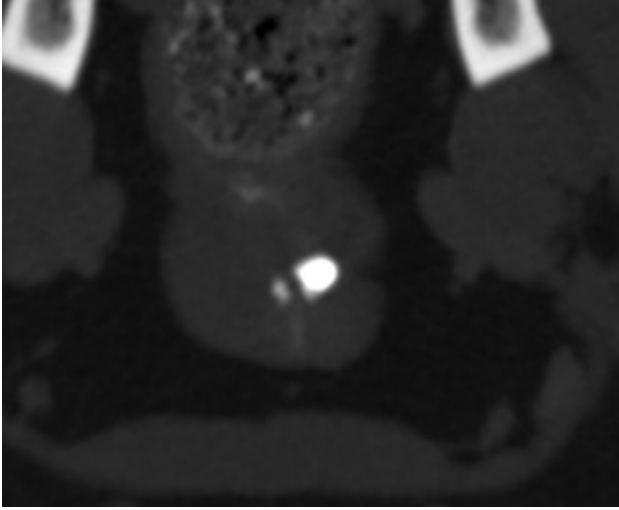
Regione cervicale e cervicotoracica dorsale: addensamenti sottocutanei simil-nodulari mineralizzati di verosimile natura distrofico-granulomatosa.

Non evidenti significative alterazioni strutturali a carico delle restanti regioni e visceri indagati.

Dott. Mario Ricciardi, DVM, MS







VETERINARIA ROMA SUD S.R.L.

Sede Operativa: Via Pilade Mazza, 24 - 00173 ROMA

P.I. 06622531009

Direttore Sanitario Dr.ssa Daniela Mignacca

Tel: 06 7236171

www.cvrs.it – e-mail: info@cvrs.it